

1151



HD-Röntgenuntersuchung

Rasse: Magyar Vizsla Rüde Hündin Datum der Röntgenaufnahme: 12.02.2015

Name des Hundes: Gabor von der Wrangelsburg

ZB-Nummer: 14-UD-0697 Chip-Nummer: 276093400439430 Tätonr: --

Gewölft: 15.01.2014 Die Röntgenaufnahme wird mit Einsendung Eigentum des Vereins Ungarischer Vorstehhunde e.V.. Der Eigentümer/Besitzer bestätigt mit seiner Unterschrift die Identität des geröntgten Hundes.

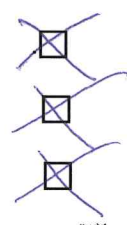
Eigentümer: Silvia Kremmling

Anschrift: Marienstrasse 2, 86424 Dinkelscherben

Unterschrift des Eigentümers/Besitzers als Einverständniserklärung: *S. Kremmling*

Bestätigung des Röntgentierarztes

- 1. Die Ahnentafel wurde vor Anfertigung der Röntgenaufnahme vorgelegt Die HD-Röntgenuntersuchung ist in dieser vermerkt.
- 2. Tätowierung und/oder Chipnummer wurden geprüft und sind mit den in der Ahnentafel verzeichneten Nummern identisch.
- 3. Der untersuchte Hund wurde ausreichend bis zur Muskeler schlaffung sediert. (Röntgen in Standardaufnahme position 1)



Bemerkungen: _____

Datum: 12.02.15 Unterschrift: *[Signature]* Stempel: **Tierärztliche Klinik Dr. W. Kaspar Dr. J. Lechner Dr. G. Pfeifer TÄ J. Dietz**

Wertachstr. 1 · 90451 Nürnberg
Tel.: 09 11 / 64 31 10, Fax: 64 57 59

Befund der HD-Beurteilungsstelle (nicht des Röntgentierarztes)

HD	A	1	2	HD-frei	<input type="checkbox"/>
HD	B	1	2	Übergangsform/Grenzfall	<input checked="" type="checkbox"/>
HD	C	1	2	Leichte HD	<input type="checkbox"/>
HD	D	1	2	Mittlere HD	<input type="checkbox"/>
HD	E	1	2	Schwere HD	<input type="checkbox"/>

Bemerkungen (z.B. Hinweise auf Patella-Luxation): *Naherwinkel bds. unter 105°, Gelenkflächen divergierend subchondraler Knochen cran. am Acetabulum lat. ggf. verdickt u. med. ggf. reduziert Röntgenbild über das Vert. Portal übermittle*

Datum: 15.2.15 Unterschrift/Stempel des Gutachters: *[Signature]* **GRSK e.V. Gutachter nach FCI Nr 78 Dr. Gerhard Pfeifer**

